

ANNALES PLATTEN- EPITHEL- KARZINOM

THD HRStation

THD® HRStation: Das ultimative System für die hochauflösende Anoskopie (HRA)

Ausschließlich für medizinisches Fachpersonal bestimmte Dokumentation.



GERINGGRADIGE DYSPLASIE UND PRÄKANZERÖSE LÄSIONEN

	L-SIL Geringgradige intraepitheliale Läsion		H-SIL Hochgradige intraepitheliale Läsion	
	KONDYLOM	AIN GRAD I	AIN GRAD II	AIN GRAD III
Normal	Sehr leichte bis leichte Dysplasie		Mäßige Dysplasie	Schwere Dysplasie / In-situ-Karzinom

Koilozyten → **Mikroinvasives Karzinom**

PRÄKANZERÖS

Quelle: Joel Palefsky, MD, FRCP (C)

ANALES PLATTENEPIHELKARZINOM (SCC)

Hochgradige intraepitheliale Läsionen (H-SIL) können sich zu einem analen Plattenepithelkarzinom (SCC) weiterentwickeln.

Trotz der geringen Verbreitung des Analkarzinoms in der allgemeinen Bevölkerung ist dieser Tumor mit erheblicher Morbidität und Mortalität verbunden, während seine Inzidenz unter Hochrisikopatienten ständig gestiegen ist und sich in den letzten 25 Jahren beinahe verdoppelt hat. [1]

[1] SEER Cancer Statistics Factsheets: Anal Cancer.
National Cancer Institute

10 JAHRE ERFAHRUNG MIT DEM THD® HRA-VERFAHREN

ERGEBNISSE BEI ANFÄNGLICHEM SCREENING

Untersuchungen	3300
Patienten mit Hochrisikofaktoren (MSM, Zervixkarzinom in der Vorgeschichte)	290
HR-HPV-Positivität	82%
Erkennung von -SIL	70%
Erkennung von H-SIL	43%
Erkennung von SCC (invasiv 60% - SISCCA 40%)	4%

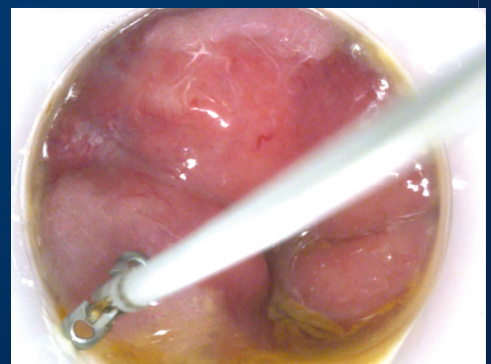
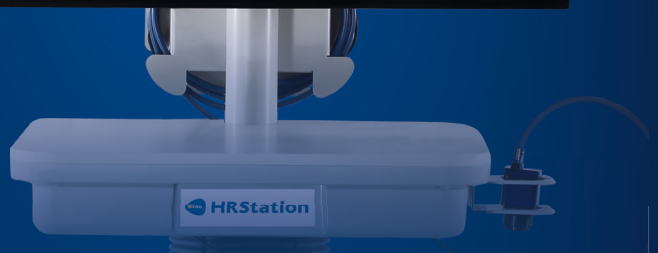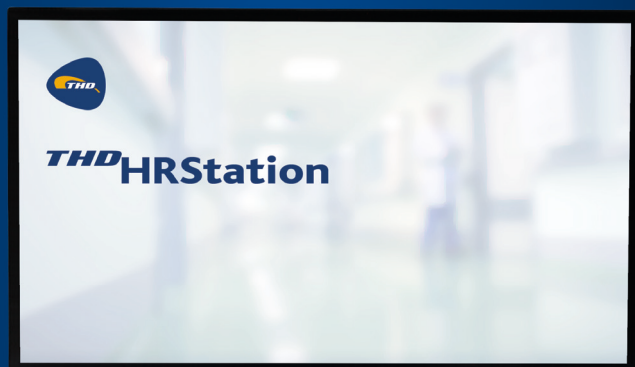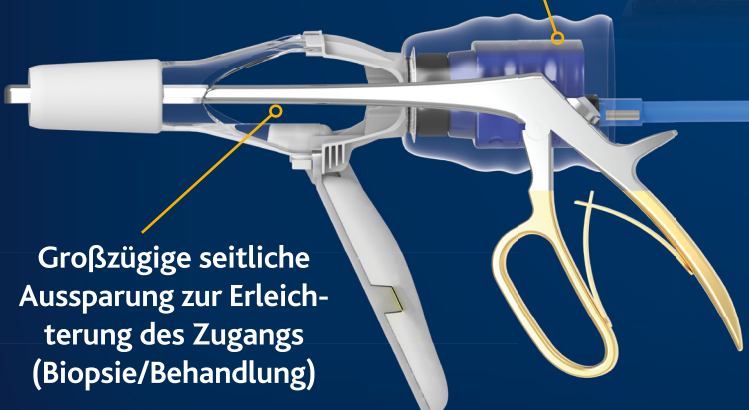
ERGEBNISSE BEIM FOLLOW-UP (10 JAHRE ERFAHRUNG)

Erneutes Auftreten von -SIL nach Behandlung	47%
Progression von H-SIL zu SCC während Follow-up	0%

Mit freundlicher Genehmigung von Dott. Emanuel Cavazzoni: Università degli Studi di Perugia
*Verfahren durchgeführt mit THD® ProctoStation

THD® HRStation ist het eerste en enige gespecialiseerde systeem voor de diagnose en behandeling van precancereuze laesies van de anus. THD® HRStation is een systeem dat filmpjes en foto's van het anale kanaal en het perianale gebied levert met een hoge resolutie (4K).

De proctoscoop THD® Light-Scope Procto HRA voor eenmalig gebruik vormt een aanvulling op de THD® HRStation, die een externe lichtbron overbodig maakt. De brede zijvensters van de aansluiting op de camera maken het te onderzoeken gebied bij het uitvoeren van biopsieën en ablatieve behandelingen gemakkelijk bereikbaar.



ANALES PLATTENEPITHELKARZINOM

Ziele

Früherkennung und Vorsorge spielen eine wichtige Rolle bei der Behandlung des Analkarzinoms und seiner Vorläuferläsionen.

Die Progression von der analen Dysplasie zum Analkarzinom ist ein langsamer Prozess, und dieses lange Zeitintervall erlaubt die frühzeitige Diagnose und die Behandlung dieser Läsionen, während diese noch eine Krebsvorstufe darstellen.

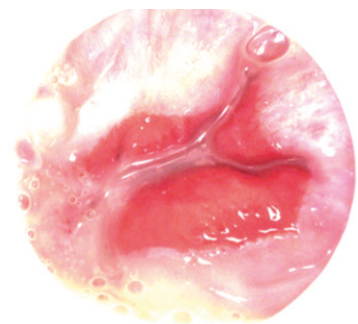
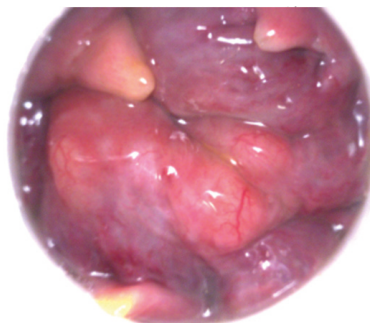
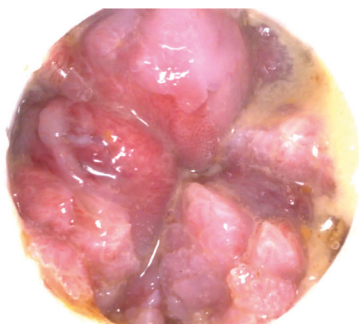
DAS ZIEL DES SCREENINGS BESTEHT IN FOLGENDEM:

- **Erfassung etwaiger HPV-verbundener Läsionen** im frühestmöglichen Stadium in der Hochrisikobevölkerung
- **Ausschluss des Vorhandenseins von HPV-induzierten Läsionen** in der Hochrisikobevölkerung
- **Erkennung und Behandlung vorhandener analer SCC**

VERHINDERUNG DER PROGRESSION VON DER HPV-INDUZIERTEN DYSPLASIE ZUM KARZINOM

DER GOLDSTANDARD

- Die **Hochauflösende Anoskopie** ist der **GOLDSTANDARD** für das Screening von Plattenepithelkarzinomen in Hochrisikopatienten
- Jedes **breit angelegte Screening-Programm** für **IMMUNSUPPRIMIERTE** Patienten sollte über ein **HRA-System** verfügen
- Das Screening für Analkrebs bewirkt eine **starke REDUKTION** der Inzidenz von fortgeschrittenen Erkrankungen und der damit verbundenen Notwendigkeit **INVASIVER BEHANDLUNGEN**



ANALES PLATTENEPITHELKARZINOM

Leitlinien der Internationalen Gesellschaften

	ROUTINE SCREENING OF GENERAL POPULATION	ROUTINE SCREENING OF HIGH RISK INDIVIDUALS	ASSESSES MODALITIES FOR DIAGNOSIS	SPECIFIC MODALITIES ASSESSED
AMERICAN SOCIETY OF COLON AND RECTAL SURGEONS	No recommendation	No recommendation	Screening and surveillance	Anal Pap test, high-resolution anoscopy (HRA)
EUROPEAN SOCIETY OF MEDICAL ONCOLOGY	No recommendation	No recommendation	Surveillance only	Digital anorectal exam, standard anoscopy, computed tomography magnetic resonance imaging
EUROPEAN SOCIETY OF SURGICAL ONCOLOGY				
EUROPEAN SOCIETY FOR THERAPEUTIC RADIATION AND ONCOLOGY				
NATIONAL COMPREHENSIVE CANCER NETWORK	No recommendation	No recommendation	Surveillance only	Digital anorectal exam, standard anoscopy
CENTERS FOR DISEASE CONTROL AND PREVENTION	No recommendation	No recommendation	Screening and surveillance	Digital anorectal exam, HPV testing
NEW YORK STATE DEPARTMENT OF HEALTH	No recommendation	All HIV infected adults	Screening only	Digital anorectal exam, anal Pap test, high resolution anoscopy
HIV MEDICINE ASSOCIATION OF THE INFECTIOUS DISEASE SOCIETY OF AMERICA	No recommendation	MSM, women with a history of abnormal cervical Pap tests, and all HIV-positive persons with general warts	Screening only	Digital anorectal exam, HPV co-testing, anal Pap test, high resolution anoscopy (HRA)
BRITISH HIV ASSOCIATION	No recommendation	No recommendation	Screening and surveillance	Digital anorectal exam, anal Pap test, high resolution anoscopy (HRA)

*:Anal cancer and intraepithelial neoplasia screening: A review, I. L. Leeds et al. Gastrointest Surg 2016 January 27; 8(1): 41-51

THD HRStation

THD® HRStation ist das ultimative System zur Durchführung der hochauflösenden Anoskopie (HRA).

Spezifische Eigenschaften:

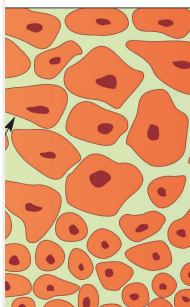
- 19-, 39-, 58-fache Vergrößerung des OP-Felds bei HRA
- Erkennung der Läsion und Erweiterung des Verfahrens durch Essig- und Jodprobe
- Präzises Mapping der Läsionen
- Einfacher Zugang für Biopsie und operative Eingriffe
- Beurteilung des realen Grads der Dysplasie
- Aufnahmefähiger digitaler Speicher für Sichtvergleiche und Follow-up
- Behandlung von -SIL-Läsionen unter direkter Sichtkontrolle

Das THD® Light-Scope Procto HRA vervollständigt die THD® HRStation-Konfiguration und **durch das leistungsstarke integrierte LED-Licht werden externe Lichtquellen nicht mehr gebraucht.**

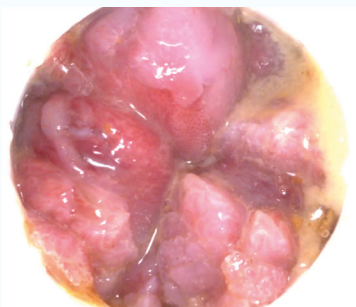
GERINGGRADIGE DYSPLASIE UND PRÄKANZERÖSE LÄSIONEN

GERINGGRADIGE INTRAEPITHELIALE LÄSION

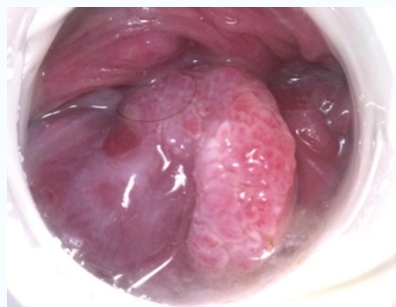
L-SIL



KONDYLOM



AIN I

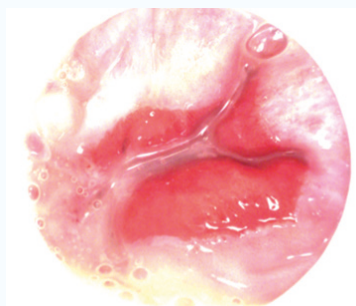


HOCHGRADIGE INTRAEPITHELIALE LÄSION

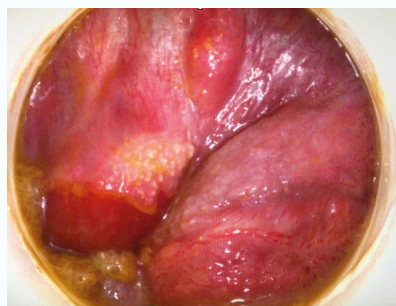
H-SIL



AIN II

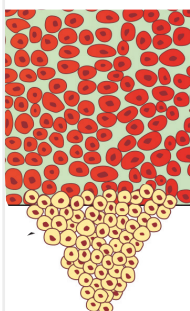


AIN III



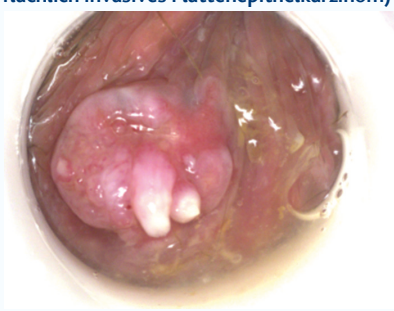ANALES PLATTENEPIHELKARZINOM

SCC



SISCCA

(oberflächlich invasives Plattenepithelkarzinom)



INVASIVES KARZINOM

